

2. De la Calle M, Usandizaga R, Sancha M, Magdaleno F, Herranz A, Cabrillo E. Homocysteine, folic acid and B-group vitamins in obstetrics and gynaecology. *Eur J Obstet Gynecol Reprod Biol.* 2003;107:125-34.
 3. Nelen WL, Blom HJ, Steegers EA, den Heijer M, Thomas CM, Eskes TK. Homocysteine and folate levels as risk factors for recurrent early pregnancy loss. *Obstet Gynecol.* 2000;95:519-24.
 4. Quéré I, Mercier E, Ballet H, Janbon C, Marès P, Gris JC. Vitamin supplementation and pregnancy outcome in women with recurrent early pregnancy loss and hyperhomocysteinemia. *Fertil Steril.* 2001;75:823-5.
 5. Candito M, Magnaldo S, Bayle J, Dor JF, Gillet Y, Bongain A, et al. Clinical B12 deficiency in one case of recurrent spontaneous pregnancy loss. *Clin Chem Lab Med.* 2003;41:1026-7.
 6. Hübner U, Alwan A, Jouma M, Tabaa M, Schorr H, Herrmann W. Low vitamin B12 is associated with recurrent pregnancy loss in Syrian women. *Clin Chem Lab Med.* 2008;46:1265-9.
 7. Sütterlin M, Bussen S, Ruppert D, Steck T. Serum levels of folate and cobalamin in women with recurrent spontaneous abortion. *Hum Reprod.* 1997;12:2292-6.
 8. Magdaleno R Jr, Pereira BG, Chaim EA, Turato ER. Pregnancy after bariatric surgery: a current view of maternal, obstetrical and perinatal challenges. *Arch Gynecol Obstet.* 2012;285:559-66. <http://dx.doi.org/10.1007/s00404-011-2187-0>.
 9. Guéant JL, Candito M, Andres E, Van Oberghen E, Nicolas JP. Familial pernicious anaemia with hyperhomocysteinemia in recurrent early pregnancy loss. *Thromb Haemost.* 2004;92:1147-9.
 10. Nair RR, Khanna A, Singh K. MTHFR C677T polymorphism and recurrent early pregnancy loss risk in north Indian population. *Reprod Sci.* 2012;19:210-5. <http://dx.doi.org/10.1177/1933719111417888>.
- María De la Calle^a, María Luisa Palomo^b
y Consuelo Fernández-Miranda^{c,*}
- ^aServicio de Ginecología y Obstetricia, Hospital Universitario La Paz, Madrid, España
^bServicio de Ginecología y Obstetricia, Hospital Universitario 12 de Octubre, Madrid, España
^cServicio de Medicina Interna, Hospital Universitario 12 de Octubre, Madrid, España
- * Autor para correspondencia.
Correo electrónico: cf-miranda@hotmail.com
(C. Fernández-Miranda).

<http://dx.doi.org/10.1016/j.medcli.2012.04.016>

Nuevas drogas de síntesis: legal highs en España (2010-2012)

New synthetic drugs: legal highs in Spain (2010-2012)

Sr. Editor:

El mercado de drogas de uso recreativo está sujeto a continuos cambios y novedades. En los últimos 2 años el consumo de un grupo heterogéneo de sustancias conocidas como *legal highs* (LH) parece estar popularizándose^{1,2}. Las LH son psicoactivos legales o de legalidad indeterminada que pretenden imitar los efectos de la cocaína, las anfetaminas o el cannabis. Su principal vía de comercialización es Internet. En la mayoría de los casos están compuestas de sustancias no fiscalizadas sobre las que no existe experiencia en animales de experimentación o humanos. Así, pese a ser legales, sus efectos farmacológicos, toxicológicos y potencial de abuso son desconocidos, aunque potencialmente elevados. Su etiquetado no ofrece información sobre su composición, aunque se suele señalar que «no son aptas para consumo humano» cara a evitar problemas legales. Se comercializan como abono para plantas, sales de baño, inciensos o artículos de coleccionista... aunque sus compradores saben que pueden consumirse por vía intranasal, oral o fumada. Un fenómeno destacable dentro de estas drogas emergentes lo constituyen las llamadas *spice drugs*, compuestas a base de hierbas impregnadas de cannabinoides sintéticos, con efectos más potentes que los del tetrahidrocannabinol³.

Al ser sustancias de efectos desconocidos, es importante lograr identificarlas rápidamente para valorar sus riesgos. Varios investigadores europeos han publicado informes recientes sobre el fenómeno, pero hasta la fecha no se dispone de datos obtenidos en España^{4,5}.

Desde Energy Control (<http://www.energycontrol.org>), un programa de reducción de daños para usuarios recreativos de drogas, se han analizado 44 muestras de LH obtenidas en España entre octubre de 2010 y enero de 2012, mediante un método analítico validado de cromatografía de gases acoplada a espectrometría de masas en el Instituto Municipal de Investigación Médica de Barcelona (IMIM-Hospital del Mar).

En las muestras se identificaron 44 compuestos diferentes, algunos de los cuales han provocado casos de toxicidad significativa^{6,7}. En 14 de ellas no se pudo identificar parte de su composición. En 22, esta no se especificaba en el envoltorio. En las 12 restantes, la información suministrada no coincidía con los

resultados analíticos. En el análisis de las muestras mayoritariamente se encuentran combinaciones de compuestos en lugar de una composición única. Se desconocen los efectos que pueda provocar la interacción de varios de estos compuestos.

Bajo un mismo nombre comercial pueden encontrarse composiciones diferentes, dependiendo del momento y lugar de adquisición, lo que constituye otro elemento más de riesgo⁸.

Destaca la presencia de parametoximetanfetamina, parametoxianfetamina y N-propil-4-metoxianfetamina en 3 muestras. Las 2 primeras sustancias están relacionadas con casos de intoxicación fatal en varios países europeos, y la N-propil-4-metoxianfetamina, por su parecido estructural a las anteriores, podría ser especialmente tóxica en forma de síndrome serotoninérgico^{9,10}. El hallazgo de subproductos de síntesis en una de las muestras puede indicar que, en ocasiones, las síntesis no son realizadas adecuadamente. Esto añade más incertidumbre a los riesgos asociados.

Agradecimientos

A la Subdirección General de Drogodependencias, Departamento de Salud, Generalitat de Catalunya. A Rafael de la Torre (IMIM-Institut de Recerca Hospital del Mar) por los análisis realizados con cromatografía de gases acoplada a espectrometría de masas.

Bibliografía

1. Burillo-Putze G, Climent García B, Medina L, Toledo A. Las smart-drugs: un nuevo reto clínico en urgencias y emergencias. *Emergencias.* 2010;22:472-80.
2. García-Repetto R, Soria ML. Drogas emergentes: una perspectiva medicolegal. *Rev Esp Med Legal.* 2011;37:76-82.
3. Burillo-Putze G, Climent García B, de Vera González AM. Consumo de nuevos cannabinoides (*Spice*) y su detección en urgencias. *An Pediatr (Barc).* 2010;73:287-8.
4. Hillenbrand J, Olszewski D, Sedefov R. Legal highs on the Internet. *Subst Use Misuse.* 2010;45:330-40.
5. Schmidt M, Sharma A, Schifano F, Feinmann C. "Legal highs" on the net: evaluation of UK-based websites, products and product information. *Forensic Sci Int.* 2011;206:92-7.
6. Cohen J, Morrison S, Greenberg J, Saidinejad M. Clinical presentation of intoxication due to synthetic cannabinoids. *Pediatrics.* 2012;129.
7. Borek HA, Holstege CP. Hyperthermia and multiorgan failure after abuse of "bath salts" containing 3,4-methylenedioxypropylvalerone. *Ann Emerg Med.* 2012;60:103-5. Disponible en: <http://dx.doi.org/10.1016/j.annemergmed.2012.01.005> (consultado 29 May 2012).
8. Davies S, Wood DM, Smith G, Button J, Ramsey J, Archer R, et al. Purchasing 'legal highs' on the Internet—is there consistency in what you get? *QJM.* 2010; 103:489-93.

9. European Monitoring Centre for Drugs and Drug Addiction. Report on the risk assessment of PMMA in the framework of the joint action on new synthetic drugs [Documento on-line]. 2003 [consultado 29 May 2012]. Disponible en: <http://www.emcdda.europa.eu/html.cfm/index33349EN.html>
10. Belgian Early Warning System on Drugs [Documento on-line]. PMMA alert by EMCDDA, PMMA/PMA. 2002 [consultado 29 May 2012]. Disponible en: <http://ewsd.wiv-isp.be/Main/PMMA%20alert%20by%20EMCDDA.aspx>

^aServicio de Análisis de Sustancias, Energy Control, Asociación Bienestar y Desarrollo, Barcelona, España

^bProyecto Energy Control en Andalucía, Asociación Bienestar y Desarrollo, Antequera, Málaga, España

^cGrupo de Intervención en Drogas, Sociedad Española de Medicina Familiar y Comunitaria (semFYC), Energy Control, Madrid, España

Iván Fornís Espinosa^{a,*}, Claudio Vidal Giné^b,
Fernando Caudevilla Gállego^c y Mireia Ventura Vilamala^a

* Autor para correspondencia.

Correo electrónico: ivan.fornis@gmail.com (I. Fornís Espinosa).

<http://dx.doi.org/10.1016/j.medcli.2012.06.013>

Hemorragia digestiva intermitente secundaria a hemangioma cavernoso de intestino delgado diagnosticado por videocápsula endoscópica

Intermittent gastrointestinal bleeding secondary to small bowel cavernous hemangioma diagnosed by wireless capsule endoscopy

Sr. Editor:

A pesar de que los hemangiomas pueden aparecer con cierta frecuencia en hígado, tejido óseo y partes blandas, es extremadamente rara su localización a nivel intestinal.

Presentamos 2 casos infrecuentes de hemorragia digestiva intermitente y anemia de años de evolución, de inicio en la infancia, ambos secundarios a hemangioma cavernoso de intestino delgado y diagnosticados por videocápsula endoscópica.

El primer caso es un varón de 16 años, con anemia ferropénica (hemoglobina 10 g/dl) desde los 3 años de edad y melenas de aparición intermitente. Durante este periodo de tiempo se realizó gammagrafía con hematíes marcados, resonancia magnética, arteriografía y endoscopia alta y baja en varias ocasiones, sin hallar una lesión potencialmente sangrante en ninguna de las pruebas realizadas. En 2011 se realiza una videocápsula endoscópica, observando una lesión de aspecto vascular, en íleon distal, bilobulada y erosionada en su superficie, con unos 5 cm de diámetro y que ocupa aproximadamente la mitad de la luz intestinal (fig. 1Aa y b). Posteriormente se realizó resección quirúrgica de 15 cm de íleon distal con bordes de resección libres y con la confirmación histológica de hemangioma cavernoso.

El paciente se encuentra actualmente asintomático, sin anemia ni ferropenia.

El segundo caso es otro varón de 29 años, con episodios intermitentes de melenas asociados a anemia ferropénica (hemoglobina entre 10-12 g/dl) de 11 años de evolución. Se realizó gammagrafía con hematíes marcados, múltiples endoscopias orales y colonoscopia con ileoscopia, sin que se evidenciara ninguna lesión en las mismas.

En 2006 se realizó videocápsula endoscópica, así como enteroscopia de pulsión, detectando pequeñas ulceraciones aisladas en el intestino delgado atribuidas a la toma reciente de AINE, pero de escasa entidad para explicar el proceso hemorrágico crónico.

En 2010 se realiza una nueva videocápsula en la que se observa una lesión de aspecto vascular, sobreelevada, de 1 cm de diámetro aproximadamente, con hemorragia activa y rutilante en la transición yeyunoileal (fig. 1B). Tras estos hallazgos, se realiza una resección quirúrgica de la lesión, con informe anatomopatológico de hemangioma cavernoso. Desde entonces, se encuentra asintomático y sin anemia ni ferropenia.

El hemangioma cavernoso intestinal es un tumor benigno muy raro (5-10% de las neoplasias de intestino delgado)¹, siendo mas frecuente en yeyuno.

Se clasifica en capilar, cavernoso o mixto, siendo el cavernoso el más frecuente².

Entre las posibles formas de presentación se encuentra la anemia, hemorragia digestiva (el 5% de los sangrados digestivos se originan en el intestino delgado), hematoma intramural, perforación u obstrucción intestinal, lo cual es poco frecuente salvo que sea de gran tamaño y ocluya la luz intestinal³.

El diagnóstico de esta lesión es difícil, precisando generalmente de varias pruebas diagnósticas, muchas de ellas invasivas. Así, en la revisión de Akamatsu et al.⁴ se concluye que solo el 25% de los casos se diagnostican preoperatoriamente.

Tradicionalmente su diagnóstico se ha basado en la angiografía, el estudio nuclear con gammagrafía con hematíes marcados, la

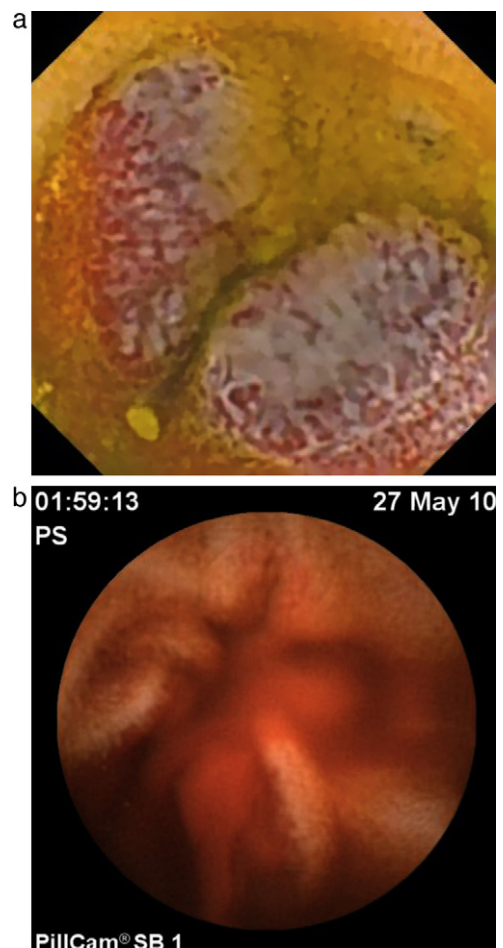


Figura 1. A) Hemangioma cavernoso ileal, bilobulado. B) Hemangioma cavernoso yeyunal con hemorragia activa.